Enfoque diagnóstico de la enfermedad glomerular en pediatría

Enfoque diagnóstico de la enfermedad glomerular en pediatría

Richard Baquero Rodríguez, MD
Pediatra, Universidad del Norte
Pediatra nefrólogo, Universidad de Antioquia
Pediatra nefrólogo, Hospital Universitario de San Vicente Fundación
(Medellín, Colombia)

Objetivo principal

Mostrar un enfoque general de la enfermedad glomerular en niños con el fin de simplicar el proceso de diagnóstico y ayudar al clínico a la toma oportuna de decisiones, evitando mayor morbimortalidad.

Objetivos específicos

- Caracterizar el síndrome de presentación de la enfermedad glomerular.
- Establecer los datos clínicos más importantes para una probable aproximación clínico-patológica.
- Definir la utilidad de los estudios de imágenes y laboratorios.
- Describir el diagnóstico etiológico, determinando la indicación de biopsia renal.

Introducción

El término enfermedad glomerular, glomerulonefritis o glomerulopatía hace referencia a un grupo diverso de enfermedades heterogéneas en sus características clínicas, causas, evolución y pronóstico, que afectan la estructura y función glomerular, las cuales en su mayoría se caracterizan histopatológicamente con inflamación de comienzo súbito del penacho glomerular. Un oportuno diagnóstico permite a los clínicos el reconocimiento de la causa de la enfermedad y determinar el tratamiento precoz con el fin de limitar el deterioro renal secundario, más aún si tenemos en cuenta que en nuestro medio la enfermedad glomerular primaria constituye la tercera causa de enfermedad renal crónica terminal en niños. De allí la importancia de un adecuado enfoque diagnóstico de esta.

Epidemiología

La verdadera incidencia o prevalencia de la enfermedad glomerular en la población pediátrica es difícil de determinar; en Colombia, Arias y colaboradores realizaron una descripción de 302 biopsias de riñón nativo por enfermedad

glomerular en niños menores de 15 años en la ciudad de Medellín (Antioquia), entre 1998-2007, encontrando en orden de frecuencia glomeruloesclerosis focal y segmentaria (28,7%), glomerulonefritis posinfecciosa (24,5%), enfermedad de cambios mínimos (20,8%), glomerulonefritis mesangial no IgA (6,8%), glomerulonefritis endocapilar difusa (4,2%) y nefropatía IgA (3,8%). Basada en la revisión de la literatura internacional, una serie grande de biopsias reportadas en Italia describe que la incidencia anual de glomerulonefritis primaria en niños italianos era aproximadamente de 11,1 casos por millón de niños, siendo las causas más comunes (basadas en la biopsia) la nefropatía IgA (NIgA), púrpura de Schönlein-Henoch (HSP), glomerulonefritis proliferativa mesangial (Mes-PGN), glomerulonefritis membrano-proliferativa (GNMP) y nefritis lúpica (LN). Sin embargo, vale la pena resaltar que es muy probable que se subestime la incidencia real de la enfermedad glomerular por varias razones. La primera, muchos niños con sospecha de glomerulonefritis posinfecciosa (PIGN), la causa más común de glomerulonefritis en niños, no se realizan una biopsia y, por lo tanto, no están incluidos en números significativos en cualquier serie de biopsia; en segundo lugar, se ha estimado que hay de 3 a 4 veces más niños con glomerulonefritis posinfecciosa asintomática (PIGN) que nunca llegan a recibir atención médica. Además, hay variaciones geográficas significativas en la frecuencia y causas de enfermedad glomerular en el mundo y, en especial, la decisión clínica de efectuar la biopsia renal es variable según los protocolos clínicos institucionales.

A continuación, se describirá a manera de preguntas la forma práctica de aproximarse al diagnóstico de la enfermedad glomerular.

1. ¿Qué síndrome de presentación tiene el paciente?

Síndrome nefrótico (SN): se define por la presencia de proteinuria en rango nefrótico (40 mg/m2/hora o 50 mg/kg/día), edema, oligoanuria, hipoalbuminemia (< 2,5 g/dl) y dislipidemia. En general, no cursa con hipertensión arterial o hematuria, ni deterioro de la función renal. Normalmente, es consecuencia de una podocitopatía de etiología desconocida con lesión podocitaria inmunológica/estructural del diafragma de filtración glomerular, factor clave de la enfermedad. El mecanismo fundamental del edema es el disbalance tubular renal, retención de sodio y agua en el intersticio con/sin activación del sistema renina-angiotensina-aldosterona (SRAA) si coexiste hipovolemia. Según su etiología podría ser primario o secundario (tabla 1).

Tabla 1. Clasificación del síndrome nefrótico

SN primario:
- Idiopático
- Congénito < 12 meses
- Genético

SN secundario:
- Otras nefropatías
  - Glomerulonefritis aguda
  - Púrpura de Schönlein-Henoch
  - Nefropatía IgA
  - Síndrome de Alport
- Enfermedades sistémicas
  - Vasculitis
  - Lupus eritematoso sistémico
  - Artritis reumatoide
  - Diabetes mellitus
  - Amiloidosis
  - Síndrome hemolítico urémico
- Enfermedades infecciosas (HVB, HVC, CMV, EBV, HIV, malaria)
- Neoplasias (leucemia, linfoma Hodgkin)
- Fármacos (AINE, sales de oro, D-penicilamina, captopril)

Fuente: tomada de Ortiz RE. Síndrome nefrótico pediátrico. Protoc Diagn Ter Pediatr 2014;1:283-301.

La histología más frecuente del SN idiopático es la enfermedad de cambios mínimos (ECM), el 90% de casos son corticosensibles, pero el 30-50% de SN corticorresistentes evolucionan a insuficiencia renal. La ECM se solapa con otras formas histológicas que tienen tendencia a ser

menos corticosensibles, como la glomeruloesclerosis segmentaria focal (GESF), nefropatía IgM, proliferación mesangial y, más raramente, glomerulonefritis membranosa y mesangiocapilar. Cada una de ellas con algunas diferencias en su incidencia y evolución de acuerdo con raza y área geográfica, y podrían ser de etiología primaria o secundaria.

Tabla 2. Causas de síndrome nefrítico

- Enfermedades sistémicas:
  - Lupus eritematoso sistémico
  - Poliarteritis nodosa
  - Endocarditis
  - Vasculitis por hipersensibilidad
  - Abscesos viscerales
  - Granulomatosis de Wegener
  - Nefritis por cortocircuito
  - Púrpura de Schönlein-Henoch
  - Crioglobulinemia
  - Síndrome de Goodpasture
- Enfermedades renales:

Glomerulonefritis agudas posinfecciosas

- Bacterias: estreptococo β-hemolítico grupo A (SBHGA), estafilococo, neumococo, *Haemophilus influenzae,* meningococo, *Mycoplasma, Salmonella typhimurium, Pseudomonas, Treponema pallidum*.
- Virus: virus de Epstein-Barr, citomegalovirus, coxsackie, hepatitis B, parotiditis, sarampión, varicela, parvovirus B19, rubéola, VIH.
- Parásitos: *P. falciparum, Toxoplasma gondii, Filaria, Schistosoma mansoni, Leishmania, Echinococcus*.
- Hongos: *Candida albicans, Coccidioides immitis*.

Nefropatía por IgA

Glomerulonefritis membrano-proliferativa: tipo I (50-80%), tipo II (80-90%)

Fuente: adaptada de Vega VO. Síndrome nefrítico. Medigraphic Artemeni lsínaea 2008;3(3):86-9.

Síndrome nefrítico: caracterizado por la presencia de edema, oliguria, hematuria micro o macroscópica, hipertensión arterial, grados variables de lesión renal aguda y proteinuria (en general no nefrótica). La glomerulonefritis aguda posestreptocócica es el ejemplo más común del síndrome nefrítico y, a su vez, el modelo preferido para el estudio de las glomerulonefritis; las causas más comunes del síndrome nefrítico se agrupan en: enfermedades sistémicas y enfermedades renales (tabla 2). Histopatológicamente, se caracteriza por la presencia de lesiones inflamatorias en el glomérulo, comprometiendo células mesangiales, endoteliales y/o células parietales epiteliales, con patrones histológicos de glomerulonefritis proliferativa endocapilar (glomerulonefritis posinfecciosas, principalmente posestreptocócica), glomerulonefritis membrano-proliferativa, nefropatía IgA, glomerulonefritis proliferativa extracapilar o crescéntica (medialunas).

Glomerulonefritis rápidamente progresiva (GNRP): este término hace referencia al síndrome clínico producido por una grave agresión glomerular, caracterizado por un deterioro agudo del filtrado glomerular, sin tratamiento, evoluciona en pocas semanas o meses a la insuficiencia renal terminal. No es una entidad específica o aislada, sino que representa el estadio más agresivo de lesión glomerular, pudiendo corresponder a la forma más grave de evolución de cualquier glomerulopatía primaria o secundaria. Se trata de una presentación rara en la edad pediátrica.

En nuestro país, Arias y colaboradores describen una frecuencia del 3% (total de 302 biopsias entre 1998 y 2007); en la literatura mundial, según datos del Registro Español de Glomerulonefritis de la Sociedad Española de Nefrología, se diagnosticó GNRP en el 3,6% de las 831 biopsias renales practicadas a menores de 15 años en el período 1994-2008. Hay una clasificación patogénica clásica en función de los posibles mecanismos inmunológicos implicados en tipo I, II y III, basados en el patrón de la inmunofluorescencia (tabla 3).

Hematuria asintomática: es la presencia anormal de hematíes en la orina procedentes del riñón o de las vías urinarias, ya sean visibles a simple vista (hematuria macroscópica) o aparentes solo en el análisis de orina (microhematuria) en pacientes sin deterioro de la función renal, ni evidencia de enfermedad sistémica;

se define hematuria como la presencia de 3 o más eritrocitos por campo, cuando persiste en al menos tres muestras de orina consecutivas y separadas entre ellas de 2 a 4 semanas. La historia clínica, la exploración física y la forma de presentación son de gran utilidad para orientar la hematuria sin necesidad de estudios complementarios en la mayoría de casos. Las infecciones urinarias, los traumatismos y la hipercalciuria son las causas principales de hematuria. La nefropatía IgA constituye la causa más frecuente de hematuria glomerular (habitualmente como hematuria macroscópica recidivante). Las infecciones urinarias y la hipercalciuria idiopática son la causa más frecuente de hematuria extraglomerular. Se debe realizar cribado familiar de hematuria en todos los casos de microhematuria persistente.

Tabla 3. Clasificación patogénica de la glomerulonefritis rápidamente progresiva

Tipo I	Tipo II	Tipo III
Depósitos lineales de Ac. anti-MBG	Depósitos granulares de IC	Pauciinmune
• Sin/con hemorragia pulmonar asociada (síndrome de Goodpasture) • Asociada a NM	• Asociada a infecciones (posinfecciosa, endocarditis bacteriana) • Asociada a enfermedades sistémicas (LES, vasculitis, PSH, AR, HTA maligna, neoplasias) • Asociada a GN primarias (GNMP, nefropatía IgA) • Idiopáticas (excepcionales)	• ANCA+: poliangeítis microscópica, granulomatosis de Wegener, vasculitis renal • Idiopáticas (ANCA) < 5%

Ac. anti-MBG: anticuerpos antimembrana basal glomerular; ANCA: anticuerpos anticitoplasma de neutrófilo; AR: artritis reumatoide; GNMP: glomerulonefritis membrano-proliferativa; HTA: hipertensión arterial; IC: inmunocomplejos; LES: lupus eritematoso sistémico; NM: nefropatía membranosa; PSH: púrpura de Schönlein-Henoch.

Fuente: tomada de Ramos Cebrián M, Zarauza Santoveña A. Glomerulonefritis crónicas. Protoc Diagn Ter Pediatr 2014;1:315-32.

Proteinuria asintomática: definida como la presencia de proteínas en orina en ausencia de enfermedad sistémica o compromiso de la función renal, una excreción de proteínas en orina se considera normal en el niño cuando presenta una eliminación de hasta 100 mg/m2/día o de 4 mg/m2/hora, o un total de 150 mg/día (20 mg/dl en un uroanálisis). En el neonato, puede ser normal hasta 300 mg/m2/día. Recordar que la fiebre, el ejercicio, las infecciones urinarias y la hematuria podrían ser causas de proteinuria transitoria. Los mecanismos implicados en el aumento de excreción de proteínas son el incremento de la filtración de proteínas, la disminución de la absorción o la sobrecarga de proteínas. El test más utilizado para buscar proteinuria es la tira reactiva, que mide la concentración de albúmina por un método colorimétrico. No detecta proteínas de bajo peso molecular ni bajas concentraciones de albúmina. En los niños con tira reactiva positiva a proteínas, debe cuantificarse su excreción mediante orina de 24 horas o calculando el índice proteína:creatinina, preferiblemente en la primera orina de la mañana. El significado clínico de la proteinuria es muy amplio. Puede darse en patologías graves o ser benigna. La proteinuria puede ser transitoria, ortostática o persistente. Solo la persistente tiene un riesgo alto de enfermedad renal. El proceso diagnóstico comienza con una historia clínica y un examen físico exhaustivos. Los exámenes posteriores se basan en las manifestaciones clínicas acompañantes. El diagnóstico precoz permite un tratamiento temprano de la nefropatía subyacente, evitando complicaciones renales y cardiovasculares.

2. ¿Qué datos clínicos importantes me orientan a una probable aproximación clínico-patológica?

A continuación, se describirán las principales características clínicas de los diferentes patrones histológicos primarios o idiopáticos más frecuentes en niños, de tal forma que en aquellos pacientes que se presenten con un cuadro clínico diferente debe considerarse por parte del clínico posible etiología secundaria (tabla 4).

Enfermedad de cambios mínimos: constituye la primera causa de síndrome nefrótico en niños con cerca del 90% de los SN en niños entre 2 y 12 años. La incidencia en población pediátrica menor de 16 años es 2-7 nuevos casos por 100.000 niños por año, siendo la prevalencia 15 casos por 100.000 niños. Se presenta preferentemente entre los 2-8 años con máxima incidencia en los 3-5 años. En niños, es dos veces más frecuente en varones, diferencia que no existe en adolescentes y adultos. Es una enfermedad homogénea desde el punto de vista clínico. Sin embargo, la evolución, la histología renal y la respuesta al tratamiento abarca un amplio espectro de posibilidades, de modo que los pacientes pueden mostrar grandes diferencias en cuanto al pronóstico, el tratamiento y el riesgo de enfermedad renal crónica. La sintomatología del SN de cualquier causa es común: edema, proteinuria e hipoalbuminemia. La distribución del edema predomina en zonas de declive, significativo en cara y genitales. Signos menos frecuentes son hematuria (25%), hipertensión arterial (20%) e insuficiencia renal (3%), que se asocian con lesión renal subyacente. La histología de la enfermedad de cambios mínimos se define por la ausencia de anomalías glomerulares al microscopio de luz y fusión difusa de los pedicelos de los podocitos en la microscopia electrónica. Esta lesión ultraestructural del podocito subyace en pacientes con SN típicamente corticosensible. En su mayoría, son corticosensibles, término utilizado para describir la enfermedad que ocurre en niños con SN que responde a corticoides, en los que no se realiza biopsia renal y, por lo tanto, sin diagnóstico histológico. La inmunofluorescencia en la ECM suele ser negativa o con mínimos depósitos y la presencia de IgM o C1q empeora el pronóstico.

Tabla 4. Características clínicas de las glomerulopatías primarias por patrón histológico

Histología	Edad	Síndrome nefrótico	Síndrome nefrítico	Hematuria	Lesión renal	Hipertensión arterial
ECM	2-8 años	++++			Raro	Raro
NM	Raro	++++			Raro*	Raro
GEFS	2-12 años	+++			Común	Común
GMP	Escolares	++	+++	+	Común	Común
NIgA	Escolares		++	+++	Común	Variable
GNRP	Variable	+++	+++		Siempre	Común
GPE	4-14 años	+	++++		Común	Común

ECM: enfermedad cambios mínimos; NM: nefropatía membranosa; GEFS: glomeruloesclerosis focal y segmentaria; GMP: glomerulonefritis membranoproliferativa; GRP: glomerulonefritis extracapilar/rápidamente progresiva; GPE: glomerulonefritis proliferativa endocapilar. * Depende del tiempo de evolución. N = normal.

Fuente: adaptada de González L, Cantillo J. Acta Médica Colombiana 2013;38(2).

Glomeruloesclerosis focal y segmentaria: enfermedad primaria o secundaria que responde a diversas etiologías y mecanismos patogénicos, pero con una lesión histológica común: la afectación como esclerosis del glomérulo de forma focal (porcentaje variable de glomérulos) y segmentaria (una parte del glomérulo). Es la lesión más frecuente en el síndrome nefrótico en el adulto (35%). En el niño, se encuentra en un 7-15% de los casos de síndrome nefrótico. Un 30-60% de los pacientes progresan inexorablemente a la enfermedad renal crónica (ERC) en los 5-10 años tras el diagnóstico. Tienen una recurrencia del 20-25% tras el trasplante renal. Las formas primarias tienen similitudes histológicas y clínicas con la enfermedad de cambios mínimos. En la mayoría de los casos presentan síndrome nefrótico (90%) que no responde a tratamiento con esteroides y puede acompañarse de hematuria (50%), hipertensión arterial (25-50%) e insuficiencia renal (25-50% de los casos). Las formas secundarias cursan con proteinuria en rango no nefrótico y suelen evolucionar más lentamente a insuficiencia renal. La clasificación histopatológica de la GEFS incluye la forma clásica y las variedades colapsantes, del segmento apical (*tip lesion*), perihiliar y celular. Es importante señalar que no existe acuerdo sobre si estas variedades representan o no formas de evolución de la misma enfermedad. Se sospechará en niños con síndrome nefrótico corticorresistente. La biopsia renal nos dará el diagnóstico de confirmación.

Nefropatía IgA (GNIgA): es la glomerulonefritis primaria más frecuente y la principal causa de enfermedad renal crónica secundaria a patología glomerular primaria en pacientes de todas las edades. Se caracteriza anatomopatológicamente por un depósito difuso y generalizado de IgA en el mesangio glomerular. En biopsias renales en niños, es la segunda causa de enfermedad renal después de la nefropatía por cambios mínimos. El 80% de los casos se diagnostica entre los 15 y 65 años, y un 10% en menores de 15 años. Aunque clásicamente esta nefropatía se ha asociado a un curso benigno, la progresión a enfermedad renal terminal en adultos ocurre en el 15-40% de los casos tras 20-25 años de diagnóstico. En niños, menos del 1% desarrolla insuficiencia renal a los 10 años de evolución y hasta un 7% tiene remisiones espontáneas. La nefropatía IgA tiene varias formas de presentación clínica, desde mínimas alteraciones urinarias asintomáticas hasta daño renal agudo. La forma de presentación más frecuente (60-80%) es la hematuria macroscópica recurrente. Episodios de hematuria macroscópica indolora, de color pardo, como té cargado (a diferencia de la hematuria procedente de vías urinarias que es de color rojo vivo), que aparece de forma simultánea o 2-3 días después de una infección de vías respiratorias superiores. La presión arterial puede ser normal o elevada. El cuadro clínico cede espontáneamente en menos de una semana. Estos episodios se repiten con frecuencia en los primeros años de la enfermedad y, posteriormente, la frecuencia es irregular. En los intervalos asintomáticos, puede existir microhematuria y proteinuria moderada. La segunda forma de presentación (26% de los casos) es la microhematuria con o sin proteinuria. Normalmente, se diagnostica de forma incidental en un examen rutinario de orina. Alrededor de un 20-30% de estos casos tienen episodios de hematuria macroscópica a lo largo de su evolución. El síndrome nefrítico agudo se presenta en alrededor del 10% de los casos, indistinguibles de las formas de GN posinfecciosa aguda, excepto por el período de latencia entre el proceso infeccioso que precede a las manifestaciones clínicas, que es más corto en la GNIgA. Un 10% de los casos debuta como síndrome nefrótico. Alrededor de un 8% presenta daño renal agudo o rápidamente progresivo con oliguria, edemas o HTA con alteraciones histológicas de proliferación extracapilar en más del 50% de los glomérulos.

Nefropatía membranosa: es la principal causa de síndrome nefrótico en adultos, es una entidad infrecuente en la edad pediátrica. Constituye menos del 5% del total de biopsias renales en la mayoría de las series pediátricas,

siendo responsable del 1,5-2,5% de los síndromes nefróticos infantiles (hasta el 4-5% de los síndromes nefróticos corticorresistentes). La etiopatogenia de la enfermedad es de origen inmunológico, caracterizada por la presencia de depósitos subepiteliales de inmunocomplejos, presumiblemente formados *in situ* por la reactividad de anticuerpos circulantes frente a antígenos expresados por el podocito. Mientras en el adulto la mayoría de estas son idiopáticas, en la infancia predominan las formas secundarias (35-75% según series y áreas geográficas), destacando la relación con la infección por el virus de hepatitis B (VHB) en áreas endémicas. La presentación clínica más habitual (40-70% de los casos) es el síndrome nefrótico. Un 15-40% de los casos presenta proteinuria asintomática. La microhematuria es frecuente y la HTA al comienzo de la enfermedad es rara. El filtrado glomerular es normal al inicio del cuadro.

Glomerulonefritis membrano-proliferativa (GNMP) o mesangiocapilar: este término define un patrón histológico de lesión glomerular caracterizado por proliferación mesangial con engrosamiento de la membrana basal glomerular. Esta lesión puede producirse por múltiples causas que comparten una patogenia común en la que juega un papel central la activación del sistema del complemento. En niños y jóvenes, predominan las GNMP idiopáticas y, en la edad adulta, son más frecuentes las formas secundarias. Se trata de una glomerulopatía infrecuente, en el registro español informan cerca del 4-7% de las biopsias renales. El patrón histológico de la GNMP con microscopia óptica se caracteriza por la hipercelularidad y el aumento de la matriz mesangial, engrosamiento de la membrana basal y la presencia de depósitos electrodensos. Es típica la imagen de la membrana basal glomerular desdoblada en 'dobles contornos' con tinción de plata, debido a la interposición de material mesangial y células. La GNMP es típica de niños y adultos jóvenes, y su presentación clínica es muy variable. Entre un 40 y 60% de los casos debutan con un síndrome nefrótico con hematuria, y puede asociarse insuficiencia renal. El 30% presenta únicamente proteinuria moderada y/o microhematuria. Es frecuente la HTA al diagnóstico y, en la mitad de los casos, deterioro del filtrado glomerular. Suele asociar una anemia desproporcionada para el grado de disfunción renal. Algunos síntomas extrarrenales se pueden relacionar con la enfermedad de depósitos densos idiopática, como degeneración macular retiniana o lipodistrofia parcial, que incluso pueden preceder al cuadro renal en el tiempo. En el 80-90% de los casos existe hipocomplementemia persistente (con disminución de C3 y/o C4 en función de la vía de activación del complemento afectada). El curso evolutivo es progresivo hacia la enfermedad renal crónica (50% a los 10 años), influenciada por la presencia de insuficiencia renal al inicio del cuadro, la hipoalbuminemia o la HTA.

Glomerulonefritis proliferativa endocapilar: a esta lesión se le conoce también como glomerulonefritis proliferativa endocapilar aguda. Se define como una proliferación celular que afecta las áreas mesangiales y las luces capilares. Las células que proliferan son mesangiales, endoteliales y células inflamatorias circulantes que han migrado al penacho. La oclusión de luces capilares se debe en parte a las células que proliferan y en parte a edema de células endoteliales. La lesión es usualmente difusa, pero, en algunos casos, es segmentaria y focal. En ocasiones, se acompaña de proliferación extracapilar (semilunas). Cuando hay abundantes neutrófilos en el penacho, se le llama *exudativa,* y está casi siempre asociada a infecciones. En casos de inflamación severa, podremos encontrar necrosis del penacho con cariorrexis, fibrina y ruptura de paredes capilares. La GN proliferativa endocapilar difusa puede ocurrir en varios desórdenes, más frecuentemente: infecciones, nefritis lúpica y nefropatía IgA. Aunque la patogénesis de esta alteración es variable, está generalmente mediada por mecanismos inmunes. En la glomerulonefritis posestreptocócica, se presenta una lesión histológica característica de una glomerulonefritis proliferativa intracapilar difusa exudativa. En la inmunofluorescencia,

se encuentran depósitos de IgG y con menor frecuencia de IgM y C3. Estos depósitos se observan con patrón granular en las membranas basales glomerulares y, con menor frecuencia, en el mesangio. Histológicamente, en la fase inicial se observan glomérulos con intensa proliferación mesangial y exudación. Durante la misma fase, mediante microscopia electrónica, se pueden observar segmentos glomerulares con depósitos de inmunocomplejos en forma de joroba. La presentación clínica es de un síndrome nefrítico típico con hematuria glomerular, hipertensión arterial, oliguria y deterioro de la función renal. El intervalo entre la infección y la nefritis es de 2 a 3 semanas en los casos que siguen a una faringoamigdalitis y de un mes en los casos de una piodermitis. La evolución generalmente es benigna; difícilmente evoluciona a la cronicidad y constituye un síndrome que se resuelve en forma transitoria dejando inmunidad, siendo raro otro episodio.

Glomerulonefritis proliferativa extracapilar o crescéntica: ya mencionada previamente; dada la agresividad del cuadro, la biopsia renal resulta fundamental para el diagnóstico preciso y para guiar el tratamiento, por lo que se debe realizar precozmente. El hallazgo histológico principal es la presencia de fibrina y células que rellenan el espacio de Bowman, dando la característica imagen en 'semilunas'. Para el diagnóstico, se precisa la presencia de semilunas en al menos el 50% de los glomérulos observados. A mayor número de semilunas observadas y mayor tamaño (circunferenciales si engloban todo el glomérulo), peor pronóstico. También pueden verse datos de necrosis vascular. El patrón en la inmunofluorescencia orientará hacia la etiología del proceso. Así, depósitos lineales de IgG en la membrana basal indican GN por anticuerpos anti-MBG; los depósitos granulares de varias inmunoglobulinas y/o fracciones del complemento orientan hacia una patogenia mediada por inmunocomplejos; y la escasez de depósitos inmunológicos significativos nos indica un patrón pauciinmune típico de las GNRP asociadas a ANCA. Puede presentarse como síndrome nefrítico agudo (instauración brusca de hematuria macroscópica, oliguria, HTA y edemas) o, más frecuentemente, con un curso más larvado y progresivo. La hematuria macro o microscópica y la presencia de cilindros hemáticos en el sedimento es un hallazgo casi constante. La gran mayoría de los pacientes presenta un claro deterioro del filtrado glomerular al diagnóstico. La proteinuria es frecuente, aunque es raro el síndrome nefrótico, posiblemente por la disminución concomitante del FG, que limita la excreción de proteínas. Es frecuente la aparición de síntomas sistémicos, expresión de la enfermedad de base (síndrome constitucional, exantema, síntomas respiratorios). La coexistencia de glomerulonefritis y hemorragia pulmonar aguda se denomina síndrome pulmón-riñón y es muy rara en la edad pediátrica. Se asocia en general a la GN por anticuerpos anti-MBG (síndrome de Goodpasture), pero puede verse también en pacientes con vasculitis asociada a ANCA. Sin tratamiento, la evolución natural de la enfermedad progresa en pocas semanas-meses a la insuficiencia renal terminal. La velocidad de esta progresión podría estar relacionada con el número de glomérulos con semilunas o la gravedad de insuficiencia renal al diagnóstico.

Antecedentes familiares o historia clínica: una historia familiar de enfermedad renal puede orientar hacia causas congénitas de debut habitual en la infancia, como síndrome de Alport, especialmente si se asocia a pérdida auditiva. También existen formas familiares de nefropatía IgA, glomeruloesclerosis focal y segmentaria, y síndrome hemolítico urémico.

3. ¿Qué estudios de laboratorios e imágenes pueden resultarme útiles?

En el enfoque diagnóstico de la enfermedad glomerular, es clave definir algunos estudios de laboratorio inicial para realizar una aproximación diagnóstica. Inicialmente, esta evaluación debería incluir un uroanálisis para describir

la presencia de proteinuria o hematuria (ya definidas previamente). Ante la sospecha de proteinuria, realizar cuantificación de esta, ya sea por recolección de orina de 24 horas (si hay sospecha de proteinuria nefrótica) en los pacientes con control de esfínteres o del índice proteína: creatinina en orina ocasional (ojalá la primera orina de la mañana). Para la evaluación de la función renal y estado metabólico del paciente, se recomienda creatinina, BUN, función hepática, electrolitos séricos, albúmina sérica, perfil lipídico (estos dos últimos en especial si hay sospecha de síndrome nefrótico). Biometría hemática para evidenciar anormalidades comunes en las glomerulopatías (por ejemplo, anemia normocítica en glomerulonefritis posinfecciosa). El complemento sérico siempre debe ser evaluado específicamente, C3, C4, pues nos permite realizar diagnósticos diferenciales hacia una posible etiología (figura 1). Una vez establecido el diagnóstico de glomerulonefritis, está indicada la realización de pruebas adicionales de laboratorio para una aproximación diagnóstica más específica apoyadas en la historia clínica individualizada del paciente; estas incluyen serologías infecciosas (hepatitis B, C, citomegalovirus, VIH, malaria), perfil de autoinmunidad (si se sospecha lupus), anticuerpos antinucleares (ANA), anti-DNA, anticuerpos nucleares extractables totales (ENA): anti-RNP, anti-Sm, anti-Ro/SS-A, anti-La/SS-B (si hay ANA y/o anti-DNA es positivo), anticuerpos anticitoplasma del neutrófilo (ANCA) (si hay sospecha de vasculitis), antiestreptolisina (Aelos) o anti-DNasa (si hay sospecha de glomerulonefritis posestreptocócica), anticuerpos antimembrana basal glomerular (anti-GBM) (en presencia de glomerulonefritis asociada a hemorragia pulmonar). Se recomienda efectuar la ecografía renal en aquellos pacientes en los que se sospeche una enfermedad renal crónica de base, pues permite evaluar el tamaño renal orientado a noxa renal previa. La radiografía de tórax se sugiere realizar en pacientes con hallazgos clínicos de sobrecarga hídrica o compromiso pulmonar secundario.

Figura 1. Algoritmo diagnóstico de las glomerulopatías

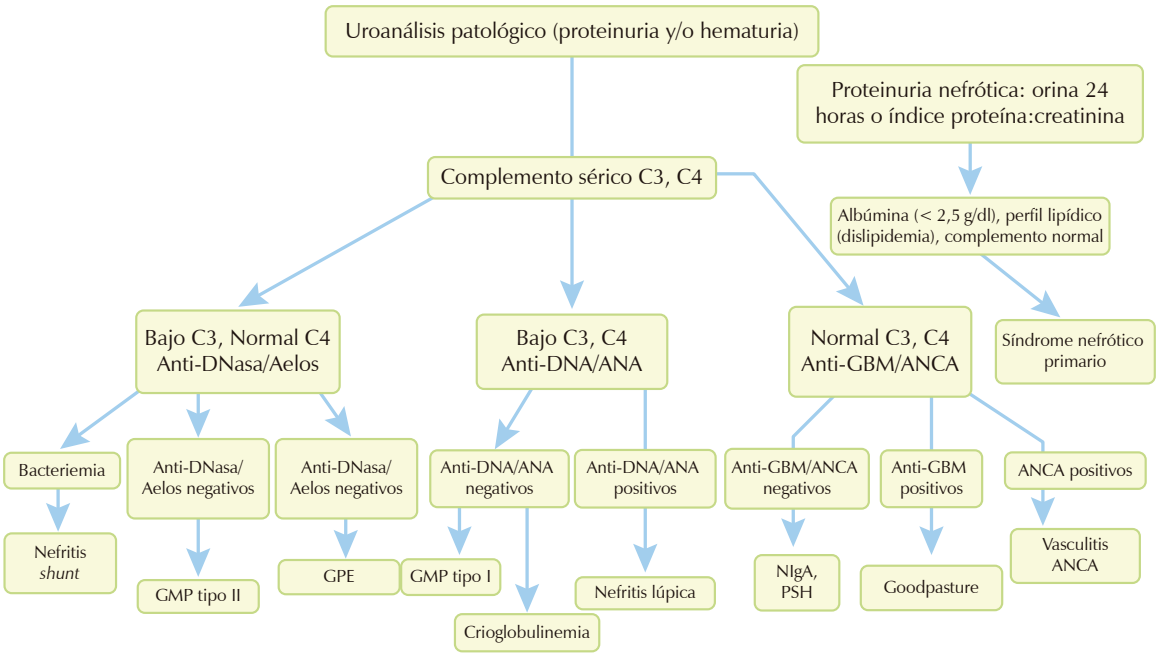

Fuente: adaptada de Silverstein D, Symons J, Alon U. Pediatric nephrology. A handbook for training health care providers. World Scientific Publishing; 2012. p. 264.

4. Y la biopsia, ¿en quién está indicada?

La biopsia renal brinda información útil para el diagnóstico etiológico y para el pronóstico, debe emplearse en lo posible si su resultado orienta a definir algún tipo de conducta terapéutica. Cuando se realice este procedimiento, el reporte debe incluir: los hallazgos a la microscopia de luz (describe la celularidad glomerular y clasifica compromiso focal o difuso); en algunos casos, es útil la microscopia electrónica (describe la presencia y localización subcelular de complejos inmunes, grado de daño celular, consistencia de la membrana basal y cambios en la ultraestructura del podocito) y la inmunofluorescencia (determina la presencia o ausencia de un proceso inmune de base con coloraciones dirigidas contra anticuerpos específicos y fracciones del complemento). La decisión de llevar a cabo una biopsia renal debe estar en manos del nefrólogo pediatra, quien la tomará después de evaluar todos los aspectos clínicos y de laboratorio relacionados. En general, no existen indicaciones absolutas de hacer una biopsia renal en el contexto de glomerulopatía, pero se sugiere su realización después de un juicio clínico adecuado en las siguientes situaciones:

- Compromiso renal en el contexto de enfermedad sistémica (lupus, vasculitis).
- Síndrome nefrótico, si cursa con insuficiencia renal, hematuria macroscópica, hipertensión, edad menor de 1 año (o mayor de 10), síndrome nefrótico familiar, SN corticorresistente o si durante la evolución hay una respuesta desfavorable al manejo, síndrome nefrótico en el contexto de enfermedad sistémica.
- Lesión renal aguda en el contexto de enfermedad glomerular con evolución o compromiso que sugiera una glomerulonefritis rápidamente progresiva.
- En la glomerulonefritis posinfecciosa, si al mes no hay desaparición de la hematuria macroscópica, la proteinuria y/o síndrome nefrótico, y/o normalización del filtrado glomerular y la presión arterial, al igual que a los 2-3 meses no se haya normalizado la fracción del C3 sérico.
- Historia familiar de enfermedad renal crónica.
- Proteinuria persistente aislada.

Conclusiones

Reconocer de manera oportuna la enfermedad glomerular disminuye el riesgo de morbimortalidad asociado a la enfermedad renal, por lo que con estas herramientas se espera que el médico realice un adecuado enfoque clínico de la enfermedad glomerular, permitiendo un práctico análisis de los datos clínicos y de laboratorios que lleve a una adecuada aproximación diagnóstica.

Lecturas recomendadas

1. http://www.kidneypathology.com/index.htm (Nefropatología).
2. Kidney Disease: Improving Global Outcomes (KDIGO) Glomerulonephritis Work Group. KDIGO clinical practice guideline for glomerulonephritis. Kidney Inter Suppl 2012;2:139-274.
3. Kanodia KV, Vanikar AV, Nigam LK, Patel RD, Suthar KS, Gera DN, et al. Pediatric renal biopsies in India: a single-centre experience of six years. Nephrourol Mon 2015;7(4):e25473.
4. Lau KK, Wyatt RJ. Glomerulonephritis. Adolesc Med Clin 2005;16(1):67-85.
5. Podracká L, Matoušovic K. [Practice guideline and trends for immunosuppressive treatment of glomerulonephritides according to KDIGO (Clinical Practice Guideline for Glomerulonephritis)]. Vnitr Lek 2013;59(2):113-8.
6. Samuel S, Bitzan M, Zappitelli M, Dart A, Mammen C, Pinsk M, et al. Canadian Society of Nephrology Commentary on the 2012 KDIGO clinical practice guideline for glomerulonephritis: management of nephrotic syndrome in children. Am J Kidney Dis 2014;63(3):354-62.
7. Stratta P, Musetti C, Barreca A, Mazzucco G. New trends of an old disease: the acute post infectious glomerulonephritis at the beginning of the new millenium. J Nephrol 2014;27(3):229-39.
8. Utsch B, Klaus G. Urinalysis in children and adolescents. Dtsch Arztebl Int 2014;111(37):617-25.
9. VanDeVoorde RG 3rd. Acute poststreptococcal glomerulonephritis: the most common acute glomerulonephritis. Pediatr Rev 2015;36(1):3-12.